

## LAURENCE-MOON-BARDET-BİEDL SENDROMU

Dr.Kâmil Tanyeri (x)

### ÖZET

*Doğuştan polidaktili, sindaktili, sonradan ortaya çıkan obezite, mental gerilik, boy kısalığı ve retinitis pigmentoza bulguları ile 7 yaşında bir erkek çocukta tipik bir laurence-Moon-Bardet-Biedl sendromu takdim edildi. Sendromun çeşitli özellikleri tartışıldı ve ilgili literatür gözden geçirildi.*

### GİRİŞ

Laurence-Moon-Bardet-Biedl sendromu polidaktili, sindaktili, obezite, mental gerilik, boy kısalığı ve retinitis pigmentoza ile karakterize bir hastalıktır. İlk defa Laurance ve Moon tarafından 1866 da bir aileinin dört ferdinde gelişme geriliği ve retinitis pigmentoza rapor edilmiştir (1) Sonradan Bardet, sendromda polidaktilinın beraber bulunduğunu (2), Biedl de ailevi geçiş gösterdiğini (3) bildirmişlerdir.

Ender görülmesine rağmen bu konuda pek çok yerli yayına rastlanmaktadır (4-12). Biz Kliniğimizde tesbit ettiğimiz bir vakayı Bölgemizde ilk vaka olması nedeni ile yayımlanmayı uygun bulduk.

### VAKA TAKDİMİ

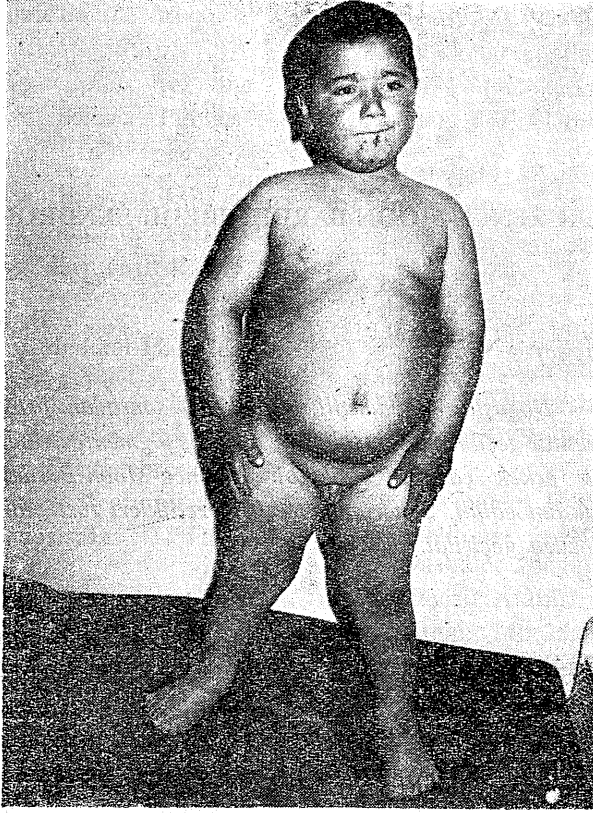
L.T. (Protokol 456-1971): Yedi yaşında erkek çocuğu şişmanlık, görme bozukluğu, el ve ayak parmaklarının altı-

şar adet olması ve çok yeme şikâyetleriyle yatırıldı. Hikâyesinden 28 yaşındaki anne ve 35 yaşındaki babanın ikinci çocuğu olduğu, 1,5 yaşında yürüdüğü, bir yıldır iyi görmediğinin farkına varıldığı, anne ve babanın kardeş çocukları olduğu öğrenildi.

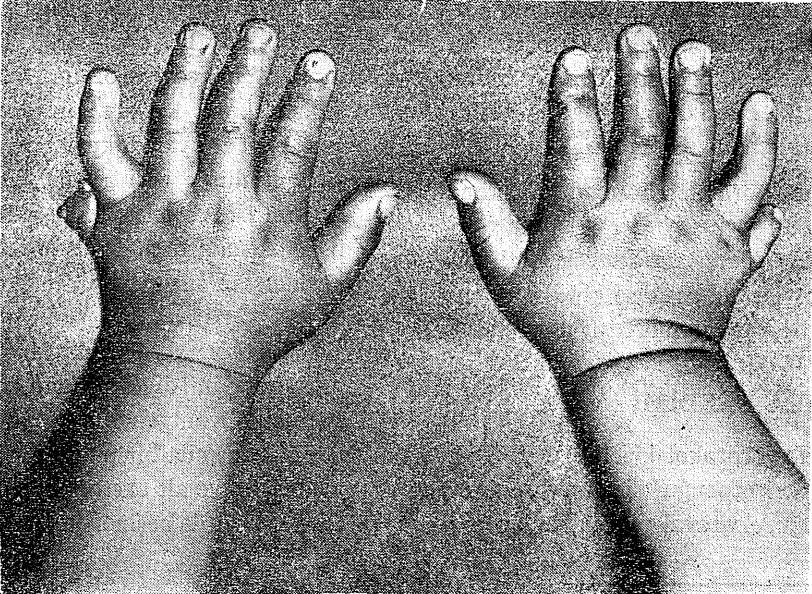
**Fizik muayenede :** Ağırlık 33 kg. (% 97), boy 111 cm. (% 3), TA 115/80 mmHg., baş çevresi 52 cm., karın çevresi 77 cm., kulaç 111 cm., alt ekstremiteler 54 cm. Deri altı yağ dokusu artmış, şişman görümlü ve geri zekâlı bir çocuktu (Resim 1). Alt ve üst ekstremitelerde altışar parmak mevcuttu. Sol elde altıncı parmak 2 tırnaklı idi (Resim 2,3).

Testisler skrotumda idi. Nörolojik muayene dahil diğer sistemik muayeneler normaldi. Röntgende el ve ayaklarda polidaktili dışında bir patoloji tesbit edilemedi. Üst ve alt ekstremitelerde her iki el ve ayaklarda beşinci metatarstan çıkan

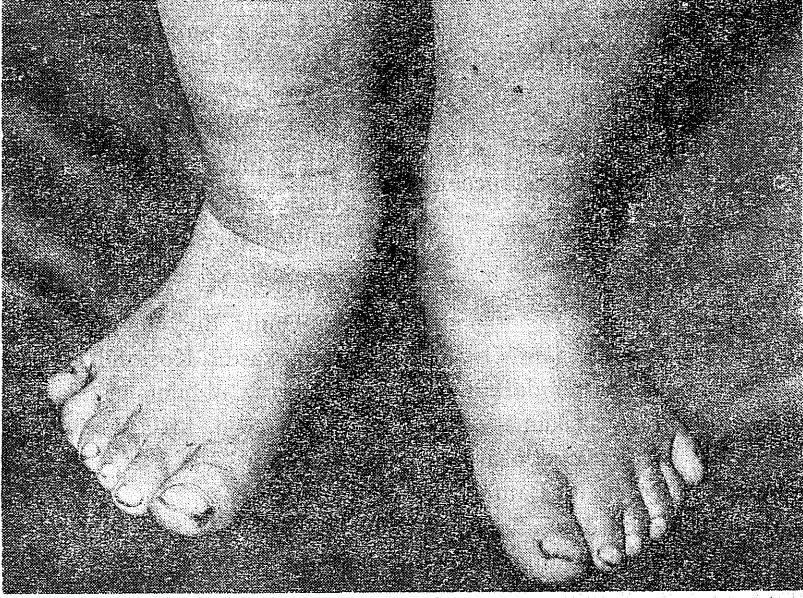(x) Atatürk Üniversitesi Tıp Fakültesi Çocuk Sağlığı ve Hastalıkları Kliniği Doçenti.



Resim 1



Resim 2



Resim 3

altıncı bir falanksın varlığı tesbit edildi.  
Kafa grafisi normaldi.

**Laboratuvar Bulguları :** Hemoglobin % 10.6 gramdı. Beyaz küre mm<sup>3</sup>. de 3600 idi. Formülde 62 parçalı, 30 lenfosit, 4 çomak, 3 monosit, 1 eozinofil mevcuttu. Göz dibi muayenesinde retinitis pigmen toza tesbit edildi. Stanford-Binet zekâ

testine göre zekâ yaşı 3 yıl 2 ay, zekâ bölümü 46 olarak bulundu. Odiyogramda kemik iletimi alınmadı. Kilo başına 1.75 gr. dan glukoz verilerek oral glukoz tolerans testi ve kortizon modifiye glukoz tolerans testi uygulandı. Test sırasındaki kan şekeri seviyeleri Tablo 1 de gösterilmiştir.

Tablo-1. Hastada Glukoz Tolerans Testi (G.T.T.) ve Kortizon Modifiye Glukoz Tolerans Testi (K.M.G.T.T.)

Zaman	G.T.T. (x)	Zaman	K..M.G.T.T. (xx)
0 Dakika	% 77 mg.	0 Dakika	% 63 mg.
30 "	% 119 mg.	15 "	% 42 mg.
60 "	% 145 mg.	30 "	% 70 mg.
90 "	% 145 mg.	45 "	% 77 mg.
120 "	% 153 flg.	60 "	% 42 mg.
180 "	% 119 mg.	90 "	% 49 mg.
		120 "	% 63 mg.

Hastanın günlük aldığı mayi miktarı 500-1200 ml. arasında, çıkardığı mayi ise 200-800 ml. arasında değişiyordu. Dansite 1013-1019 idi.

El ve ayaklardaki ekstra parmaklar ampute edildikten sonra hastaneden çıkarıldı.

## TARTIŞMA

Vakamız, doğuştan polidaktili, sindaktili, sonradan ortaya çıkan obezite, mental gerilik, boy kısalığı ve retinitis pigmentoze bulguları ile tipik bir Laurence-Moon-Bardet-Biedl sendromu idi. Her vakada adı geçen bütün bu klinik bulgular bir arada bulunmayabilir. Vasopressin eksikliği (13), seksüel infantilizm (14), konjenital kalp hastalığı, ataksi, nistagmus, sağırlık, dilsizlik, iskelet anomalileri (kifo, lordoz, hidrosefali v.s.) gibi başka anomalilerin beraber olduğu vakalar da bildirilmiştir.

Obezite, boy kısalığı ve seksüel infantilizmin konjenital hipotalamik bir lezyone bağlı olduğu düşünülmektedir. Fakat sendromda esas bozukluğun ve klinik tablonun değişik olabilmesinin nedeni bilinmemektedir.

Testis biyopsisinde çoğu kere tanıya götüren hipogonadotropik hipogonadizm bulguları mevcuttur (15). Nadiren primer hipogonadizm bulguları da rapor edilmiştir (16).

Laurence-Moon-Bardet-Biedl sendromu otozomal resessif geçişlidir. Genetik çalışmalar genellikle karyotipin normal olduğunu gösterir. Bazı vakalarda XXX gibi kromozom anöploidisine rastlanmışsa da bunun neye işaret ettiği bilinmemektedir (17).

Buluğ çağından önceki devrelerde endokrinolojik çalışmalar çoğu kere bir fikir vermez. Buluğ çağında veya daha sonra gonadotropinler, follikül stimulan hormon ve ketosteroid seviyesi düşük bulunur. Kızlarda amenore mevcuttur, göğüsler gelişemez. Erkeklerde psödojinekomasti, azoospermiye rastlanır.

Tedavide korionik gonadotropinler kullanılır. Bu yolla gonadları gelişen vakalar vardır. Korionik gonadotropinlerin başarısız olduğu hastalarda erkeklerde testosteron, kızlarda östrojen kullanılmalıdır.

## SUMMARY

### LAURENCE - MOON - BIEDL SYNDROME

A 7 year old boy with Laurence-Moon-Bardet-Biedl syndrome is presented. The patient had the characteristic features of the syndrome such as obesity, polydactyly, syndactyly, retinitis pigmentosa and mental deficiency. Stanford-Binet intelligence scale revealed 3 years and 2 months with an intelligence quotient of 46.

Various features of the disease are discussed and the related literature is reviewed briefly.

## KAYNAKLAR

1. Laurence, J. Z., Moon, R. C.: Four cases of retinitis pigmentosa, occurring in the same family and accompanied by general imperfections of development. Ophth. Rev, 2: 32, 1866.

2. Bardet. G. : Sur un syndrome d'obésité congénitale avec polydactylie et retinite pigmentaire (contribution a l'étude des formes clinique de l'obésité hypophysaire). Thesis, Paris, No 470, 1920.
3. Biedl, A. : Retinitis pigmentosa: Ein gesch wister paar mit adiposogenitaler dystrophie. Deutsch. Med. Wschr., 48: 1630, 1920.
4. Atav, N. : Laurence-Moon-Biedl Syndrome. The Turkish J.Pediat., 2: 55, 1959.
5. Abaoğlu, C., Berkmen, R., Yılmaz, S. : Bir Laurence-Moon-Biedl sendromu vakası. İst. Üniv. Tıp Fak.Mec 24: 483, 1961.
6. Erbakan, S., Başkaynak, K. : Laurence-Moon-Biedl sendromu. Bir vaka münasebetiyle. Ege Üniv. Tıp Fak. Mec., 3: 743, 1963.
7. Bertan, M.: Laurence-Moon-Biedl sendromu. 4 vaka münasebetiyle. Çocuk Sağlığı ve Hastl. Derg., 6: 97, 1963.
8. Fırat, T.: Oftalmolojide Sendromlar. Güzel İstanbul Matbaası, Ankara, 1965.
9. Kafesçioğlu, S., Haznedaroğlu, G.: Laurence-Mon-Biedl sendromu. VI. Türk Oftalamoloji Kongresi Bülteni, Kardeş Matbaası, Ankara 1967, sayfa 250.
10. Özgür, S., Nişli, C., Deneri, N.: Çocuk yaşlarında obezite. I. F-röhlich) Pickwickian, Laurence-Moon-Biedl-Bardet sendromları. 1958-1965 yıllarında klinikte tesbit edilen vakalar münasebetiyle. Ege Üniv. Tıp Fak. Mec., 2: 148, 1965.
11. Sökmen, A.: Laurence-Moon-Bardet-Biedl Sendromu vakası. VI. Türk Oftalmoloji Kongresi Bülteni. Kardeş Matbaası, Ankara, 1967, Sayfa 246.
12. Günalp, İ., Kafkas, M.: Laurence-Moon-Bardet-Biedl Sendromu. Ankara Üni. Tıp Fak. Mec., 4: 1240, 1968.
13. Warkandy, j., Mitchell, A. G.: Diabedes insipidus in children. Am. j. Dis. Child. 57: 603, 1939.
14. Nowaskowski, H., Lenz, W.: Genetic aspects of male hypogonadism. Recent Progr. Hormone Res. 17:5 , 961
15. Reinfrank, R. F., Nichols, F. L. Hypogonadotrophic hypogonadism in the Laurence-Moon syndrome. j. Clin. Endocrinol., 24: 48, 1964.
16. Oettle, A. G., Rabinowitz, D., Seftel, H. C.: The Laurence-Monn syndrome with germinal aplasia of the testes. j. Clin. Endocrinol., 20: 683, 1960.
17. Bowen, P., Ferguson-Smith, M. A., Mosier, D., Lee, C. S. N., Butler R. C.: The Laurence-Moon Syndrome. Association with hypogonadotrophic hypogonadism and sex-chromosome aneuploidy. Arch. Int. Med., 116: 598, 1965.